# À PROPOS DE L'ANATOMIE COMPARÉE DU STAPÈS

P.03-AM

Anatomie ANCRE - Université de Paris  Lola-Lou BAHUON  Odile PLAISANT  Alexis

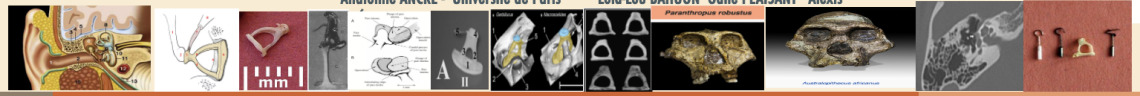


## 01 INTRODUCTION

Le stapès est un os de l'oreille moyenne des mammifères qui participe à la **transmission des vibrations sonores** jusqu'à l'oreille interne. Avec le **malléus** et **l'incus**, il appartient à la **chaine des osselets** de l'oreille moyenne au sein de la caisse du tympan. Le stapès est l'os le **plus petit** et **le plus léger** du corps humain. L'osselet est composé de plusieurs structures distinctes, la **tête** et le **col**, les **crus** et la **platine**.

## 02 OBJECTIF

La structure du stapès chez les différentes espèces est un reflet de leur **évolution** au cours du temps ainsi que de l'évolution de leurs capacités auditives. L'étude de ces espèces permet également, de trouver des **modèles d'études** de **l'oreille moyenne** et de la **transmission auditive** dans le cadre de **pathologies dégénératives ossiculaires** ou dans le but de **développer des implants**.

## 03 MATÉRIEL ET/OU MÉTHODE

Afin d'effectuer cette revue de la littérature, plusieurs ouvrages de références et articles ont été consultés au sein des **bibliothèques d'anatomie de l'université Paris Descartes sur le site des Saints Pères** et à celle de **médecine des Cordeliers** ainsi que grâce au moteur de recherche **Pubmed**.

## 04 RÉSULTATS

1. Chez les reptiles et les oiseaux, l'espace de l'oreille moyenne abrite un seul osselet, le stapès chez les reptiles et la columelle chez les oiseaux. Chez les oiseaux, l'oreille moyenne est caractérisée par un unique osselet plat et large qui s'attache à la membrane tympanique en arrière de son centre et passe médialement au sein d'un cône de ligament. Selon les espèces, l'osselet prend une forme de V, de T ou de L. En ORL, l'utilisation d'implants convertit la chaine ossiculaire à un système similaire à celui des oiseaux. La vélocité de la platine similaire chez l'homme et l'oiseau, peut supposer que ce modèle était pertinent pour la reconstruction ossiculaire. En revanche, il présente un risque d'extrusion du tympan ou d'enfoncement de la platine dans la fenêtre ovale.

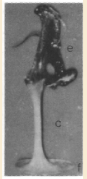

2. L'oreille moyenne des amphibiens est caractérisée par le système operculaire. En effet, deux structures viennent obstruer la fenêtre ovale : la platine stapédienne et l'opercule cartilagineuse. Ces deux éléments sont couplés à l'aide d'un ligament et d'un rebord cartilagineux de la platine qui viennent se placer sous l'opercule. L'opercule otique est ovoïde et occupe la partie caudale de la fenêtre ovale. Il s'articule avec la platine rostralement et avec la fenêtre ovale sur ses autres circonférences. On lui associe un muscle, le muscle opercularis, qui s'insère sur sa moitié ventrale.

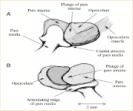

3. Avoir trois osselets au niveau de l'oreille moyenne est une caractéristique propre aux mammifères. En effet, l'augmentation de la taille cérébrale à mener à l'indépendance de la mandibule. Les os ayant perdus leur fonction masticatoire, ont migré jusqu'à l'oreille moyenne et ont pris une fonction dans l'audition.

- Le cochon d'Inde est un des modèles d'études le plus utilisé. La morphologie de l'osselet de cochon d'Inde est globalement similaire à celle de l'homme malgré une taille significativement plus petite pour le rongeur. En revanche, l'épaisseur de l'anneau autour de la platine est relativement constante chez le rongeur alors que chez l'homme l'épaisseur la plus importante est au niveau de la région postérieure et la moins importante de la région antérieure de la platine. Cette différence peut présumer d'une différence de raideur spatiale du ligament annulaire.

- Les petits mammifères désertiques, possèdent une volumineuse oreille moyenne par rapport à leur taille. Le stapès présente des crus relativement longues et des platines ovales, on lui associe un muscle stapédien et une artère stapédienne qui traverse le foramen ovale. Celle-ci est absente chez l'homme adulte. En revanche, un espace entre la platine et le bord de la fenêtre ovale variable suppose un ligament annulaire de largeurs différentes. Plus l'espace est important, plus la rigidité globale de la chaine, ossiculaire est faible afin d'optimiser l'audition.

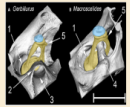

- Les stapès des grands singes africains sont différents de ceux des hommes par leur plus petites taille globale. Peu de différences métriques sont apparentes pour les stapès du chimpanzé et du gorille, à l'exception d'une tête stapédienne plus grande et d'un foramen plus court chez le gorille. En raison de ces différences, le stapès de chimpanzé semble légèrement plus humains que ceux des gorilles. Ces différences entre l'homme et les grands singes peuvent être en partie liées à la taille légèrement plus grande de la cavité tympanique chez l'homme et à l'augmentation de la taille du tour de base de la cochlée depuis le dernier ancêtre commun.

- L'anatomie de l'oreille moyenne chez les taxons d'hominidés Australopitecus africanus et Paranthropus robustus comparée à celle de l'homme et du chimpanzé permette de dater approximativement le glissement morphologique entre ces deux espèces. Le stapès chez Australopitecus africanus et Paranthropus robustus ressemblent à ceux des chimpanzés par leur taille globale, y compris par la petite taille de la platine. Ceci suppose un glissement morphologique globalement au même moment.

## 05 DISCUSSION

**L'otospongiose**, comme la **tympanosclérose**, est associé à un **blocage** du stapès. Afin de rétablir la mobilité de la chaine ossiculaire, un certain nombre de technique ont été mises en place. Celles-ci nécessitent une **ablation complète ou partielle du stapès**. Il existe deux techniques principales : la **stapédectomie** avec **ablation complète** du stapès et la **stapédotomie avec ablation de la superstructure stapédienne et perforation de la platine laissée en place**. La prothèse la plus souvent utilisée ressemble à un **piston** fixé soit par un crochet, soit par un clip au niveau de la branche descendante de **l'incus** ou directement sur le **malléus** et qui **s'enfonce légèrement dans la fenêtre ovale.** Ainsi, même si le **modèle de référence** d'étude du stapès chez l'animal est le **cochon d'Inde**, les techniques actuelles permettent, uniquement, de **reconstituer une chaine ossiculaire plus primitive, semblable à celle des oiseaux.**

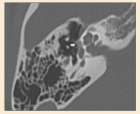

## 06 CONCLUSION

L'étude du stapès chez les différentes espèces permet de **comprendre l'évolution** au cours du temps et donne accès à des **modèles de développement d'implants prothétique** de substitution de la chaine ossiculaire.

## BIBLIOGRAPHIE / SOURCES

Imagerie de l'oreille et de l'os temporal-Anatomie et imagerie normales - Tome I p.14
https://fr.wikipedia.org/wiki/Étrier_(os)
Applied comparative anatomy of the avian middle ear – Robert Mills
Vibrometric studies of the middle ear of the bullfrog *Rana catesbeiana* I. The operculum Matthew J. Mason* and Peter M. Narins
Understanding the anatomy of ears from guinea pigs and rats and its use in basic otologic research Agnes Afrodite Suriyanti Albuquerque, Mario Rossato, José Antonio Apparecido de Oliveira, Miguel Angelo Iryapolito
Ossicular chain fixation in otosclerosis: a review of surgical management Ashish Shah
Evolution of the auditory ossicles in extant hominids: metric variation in African apes and humans Ralf W Quam, Mark W Coleman, and Ignacio Martínez
https://www.ncbi.nlm.nih.gov/pubmed/19000
https://www.ncbi.nlm.nih.gov/pubmed/19000
http://www.scielo.br/scielo.php?script=sci_arttext&pid=S1516-39842013000500107
https://www.ncbi.nlm.nih.gov/pubmed/26463

## REMERCIEMENTS

Je voudrais remercier le Professeur Odile Plaisant pour la direction de mon mémoire. J'adresse mes sincères remerciements au Docteur Alexis Guédon pour son aide et son orientation dans la recherche d'articles et la relecture de mon travail. Je remercie Madame Annick Hamou pour ses conseils et sa connaissance des ouvrages d'anatomie. Enfin, je remercie Monsieur Bruno Delamain pour l'organisation du DUACN.

Anatomie ANCRE- Université de Paris
Lola-Lou BAHUON
Odile Plaisant Alexis Guédon